BARMHERZIGE BRÜDER
KRANKENHAUS EISENSTADT

Kappen assistierte Endoskopie

Andreas Püspök

Innere Medizin II

KH Barmherzige Brüder Eisenstadt

andreas.puespoek@bbeisen.at

Einleitung

- Die Aufsatzkappe ist seit mehr als 2 Jahrzehnten ein wichtiges Hilfsmittel in der Endoskopie
- Macht viele Techniken erst möglich
  - Ligatur, Mukosaresektion, OTSC Klip, Vollwandresektion
- oder erleichtert diese
  - ESD, Zoomendoskopie Coloskopie....

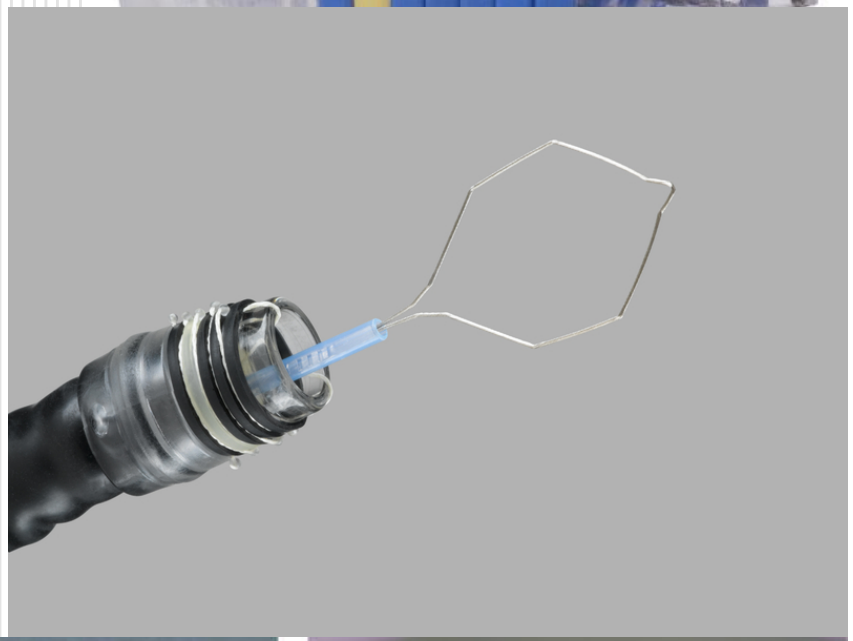



Sanchez-Yague, GIE 2012

Einleitung

Vorteile:

- bessere Sicht durch Distanz (Fokus)
- Beseitigung von Falten
- Stabilisierung des Endoskops (im Ösophagus, Colon bei Polypektomie...)
- „Arbeitsplatz“ von Zubehör: Klip, Messerpapillotom, Schlinge
- Umschriebene höhere Saugleistung

Nachteile:

- eingeschränktes Gesichtsfeld
- schlechtere Manövrierbarkeit
- Kosten

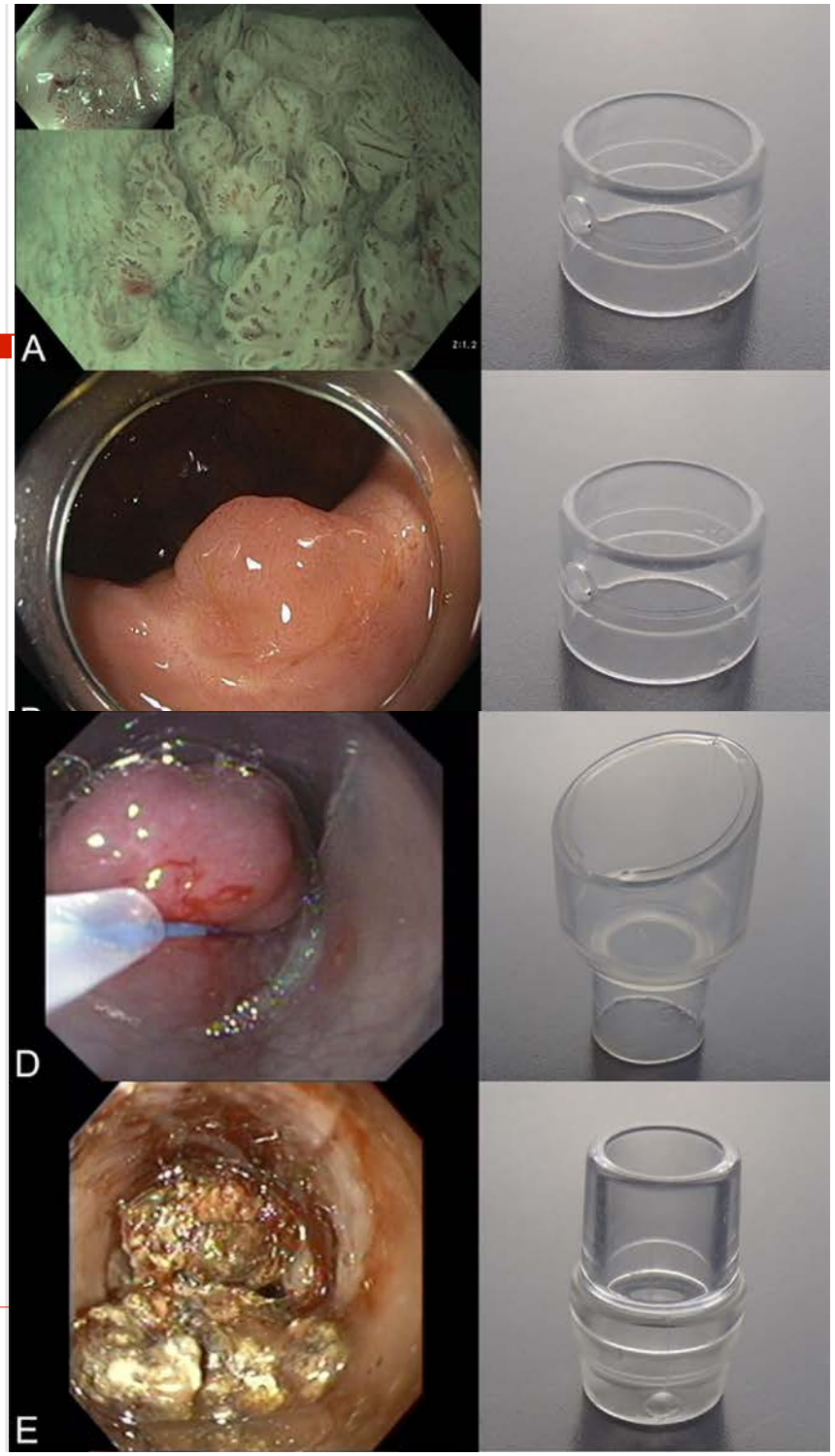

Sanchez-Yague, GIE 2012

Visualisierung - Sicht

- Ösophag
  - Sphink
  - Barrett
- Pylorus
- Papilla n
- Dünn- u
  Dickdarr
- Rektum
- Analkan

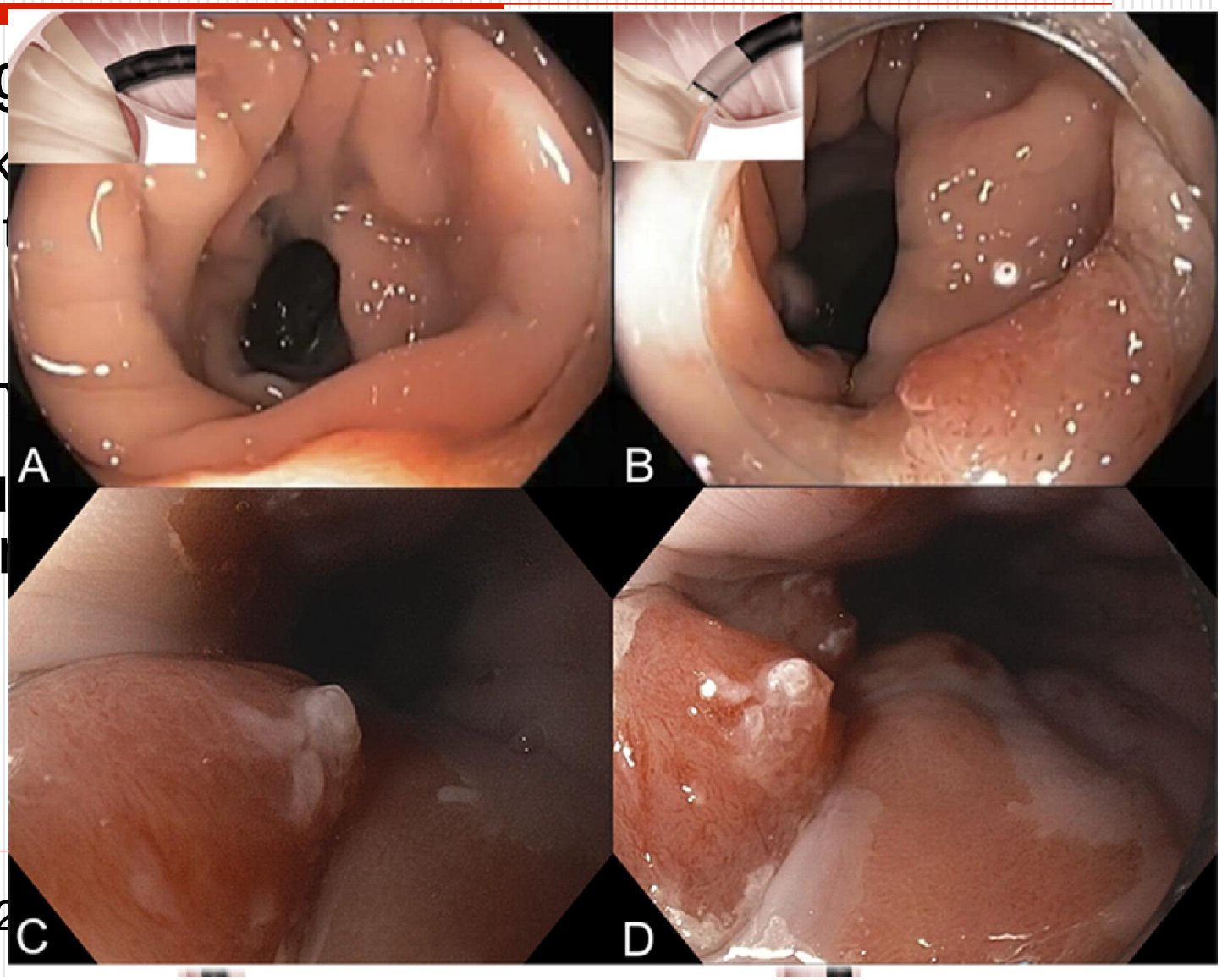

Sanchez-Yague, GIE 2

Cap Assisted Upper Endoscopy for Examination of the Major Duodenal Papilla: A Randomized, Blinded, Controlled Crossover Study (CAPPA Study)

Abdelhafez, *Am J Gastroenterol 2017*

- Mit der Kappe war die Untersuchung der Papille häufiger möglich (97% vs 24%)
- weiters wurden 11 zusätzliche Läsionen entdeckt, die bei der Standardgastroskopie übersehen wurden (Reflux, Erosionen, Duodenaladenome, ektope MagenSH)

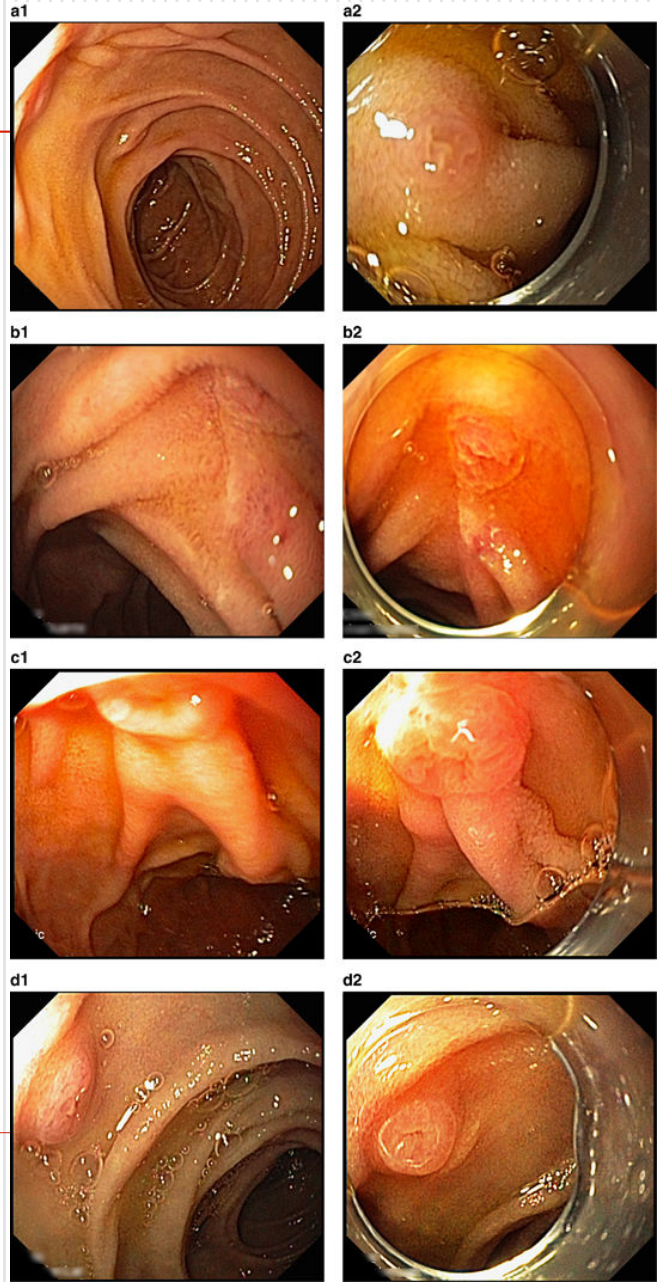

APC distales Rektum

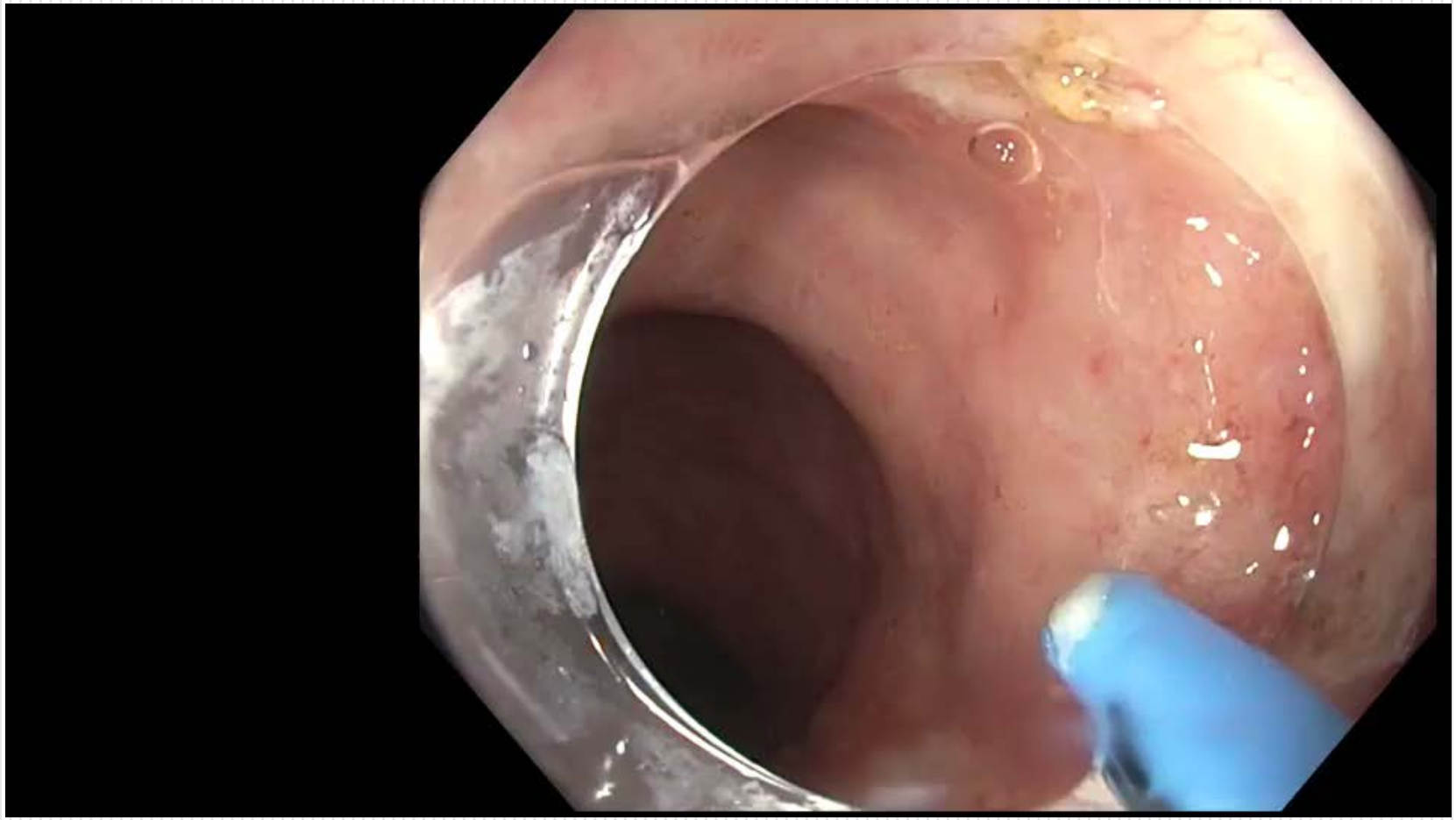

Screeningcoloskopie



Comparative Efficacy of Colonoscope Distal Attachment Devices in Increasing Rates of Adenoma Detection: A Network Meta-analysis

Facciorusso, ClinGastrHepatol2017

Device	(A1) Asian RCTs	(A2) Western RCTs	(B1) Size ≤ 5 mm	(B2) Size > 5 mm
Adenoma detection rate				
All devices vs. Standard colonoscopy				
Cap	1.08 (0.92-1.23)	1.09 (0.89-1.21)	1.25 (0.93-1.41)	1.09 (0.91-1.31)
Endocuff	**1.23 (1.01-1.38)**	**1.21 (1.00-1.42)**	**1.53 (1.13-1.71)**	1.18 (1.00-1.22)
Endorings	NA	1.69 (0.83,3.18)	NA	NA
vs. Cap				
Endocuff	1.11 (0.92-1.33)	1.06 (0.88,1.34)	1.11 (0.90-1.31)	1.05 (0.89-1.21)
Endorings	NA	1.55 (0.79,3.51)	NA	NA
vs. Endocuff				
Endorings	NA	1.46 (0.70-2.80)	NA	NA

MANUSCRIPT

Minimal erhöhte Adenomdetektionsrate mit „Kappen“.
Vor allem für kleine Adenome

Facciorusso, ClinGastrHepatol2017

Screeningcoloskopie

Device	Adenoma detection rate				
	Relative risk (95% CI)	Absolute difference between intervention and control (95% CI)	Anticipated ADR in low-performing endoscopists (baseline ADR 10%)	Anticipated ADR in high-performing endoscopists (baseline ADR 40%)	Quality of Evidence
All devices vs. Standard Colonoscopy					
Cap	1.07 (0.96-1.19)	2.7% (-1%, 7%)	11% (10%, 12%)	43% (38%, 48%)	Low [D]
Endocuff	**1.21 (1.03-1.41)**	**5.8% (1%, 14%)**	12% (10%, 14%)	48% (41%, 56%)	Low [D]
Endorings	1.70 (0.86-3.36)	20% (3%, 38%)	--	--	Very Low [NMA]

Erhöhte Adenomdetektionsrate vor allem bei guten EndoskopikerInnen. „Die Blinden sehen nicht mehr“

Facciorusso, ClinGastrHepatol2017

Cap-assisted gastroscope versus cap-assisted colonoscope for examination of difficult sigmoid colons in a nonsedated Asian population: a randomized study
Dae-Hyun Kim, MD et al; GIE 2014

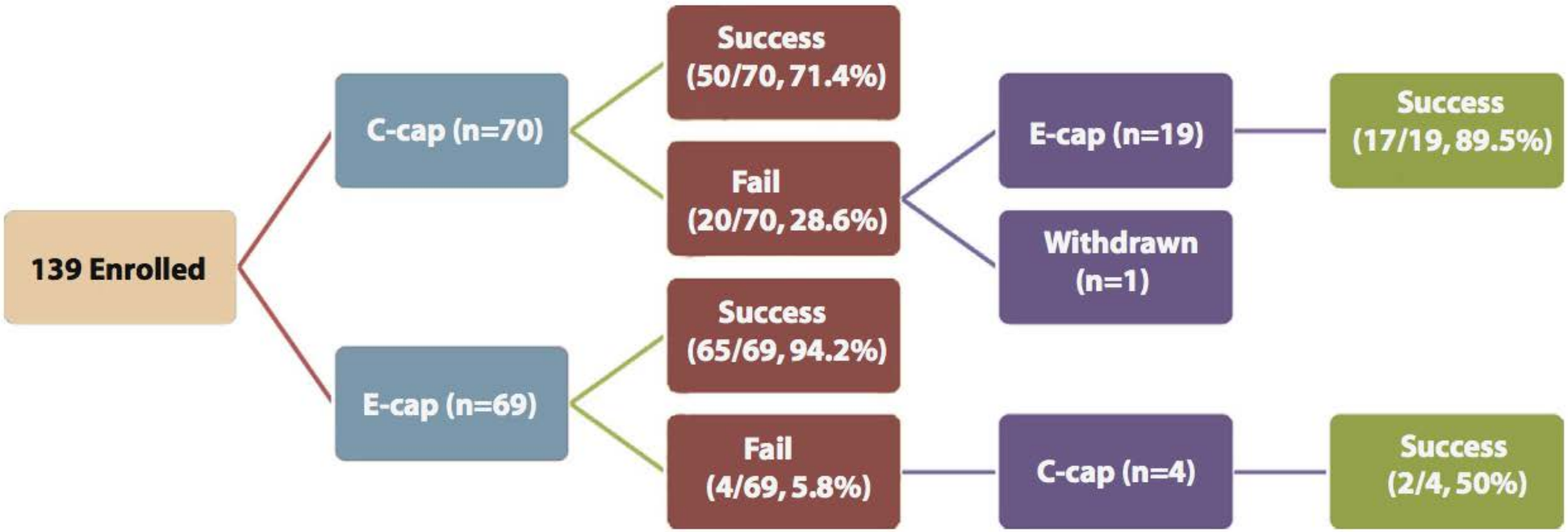

- Gastroskop mit Kappe:
  - höhere Coecumerreichsrate
  - weniger Schmerzen

Therapie

- etabliert bei:
  - Varizenligatur
  - Ligatur bei Ulcus Dieulafoy
  - Ligatur bei GAVE
  - Ligatur bei Mallory-Weiss
  - EMR mit Kappe und Schlinge
  - EMR mit Gummibandligatur
  - ESD

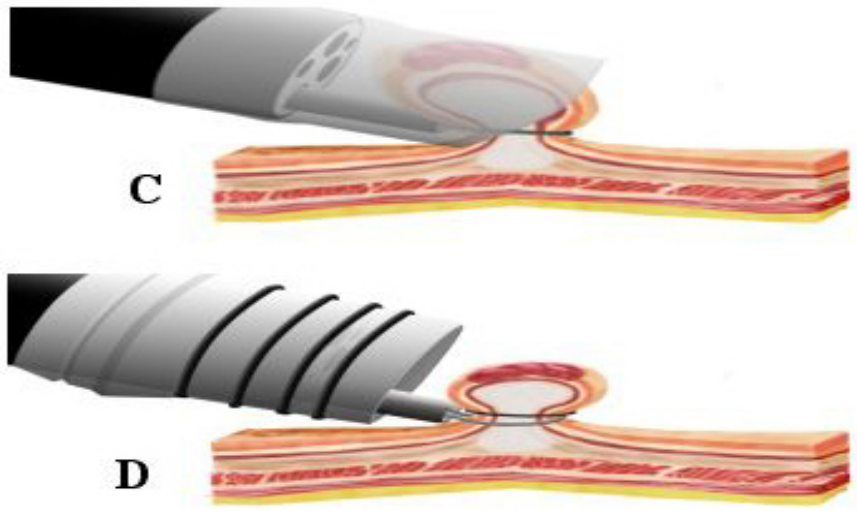

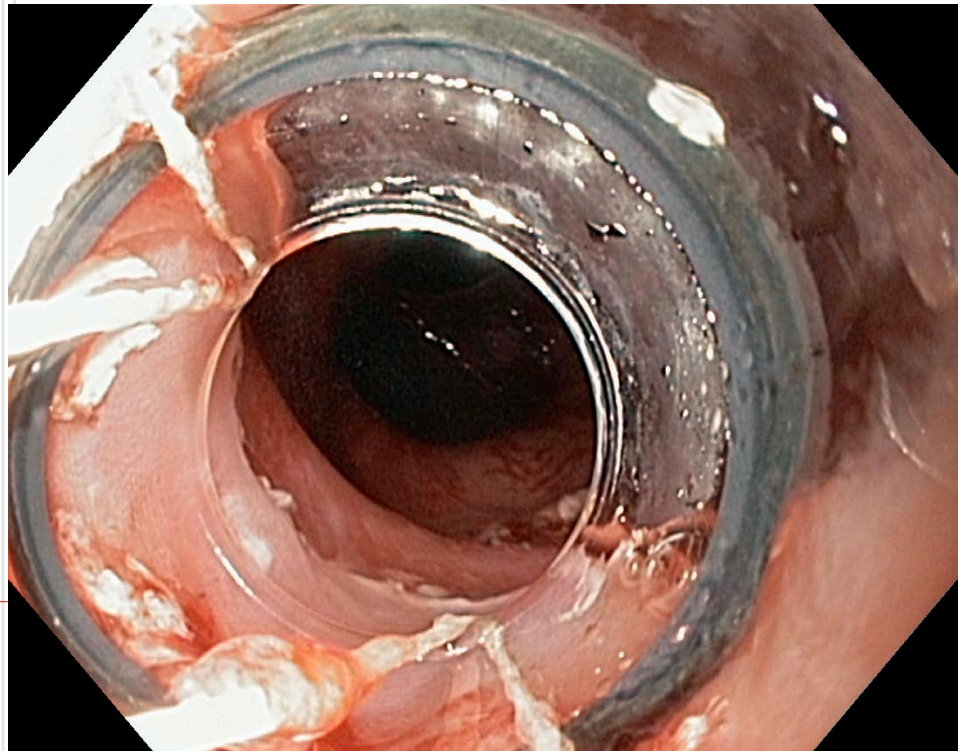

Verschluss von Perforationen - Blutstillung OTSC

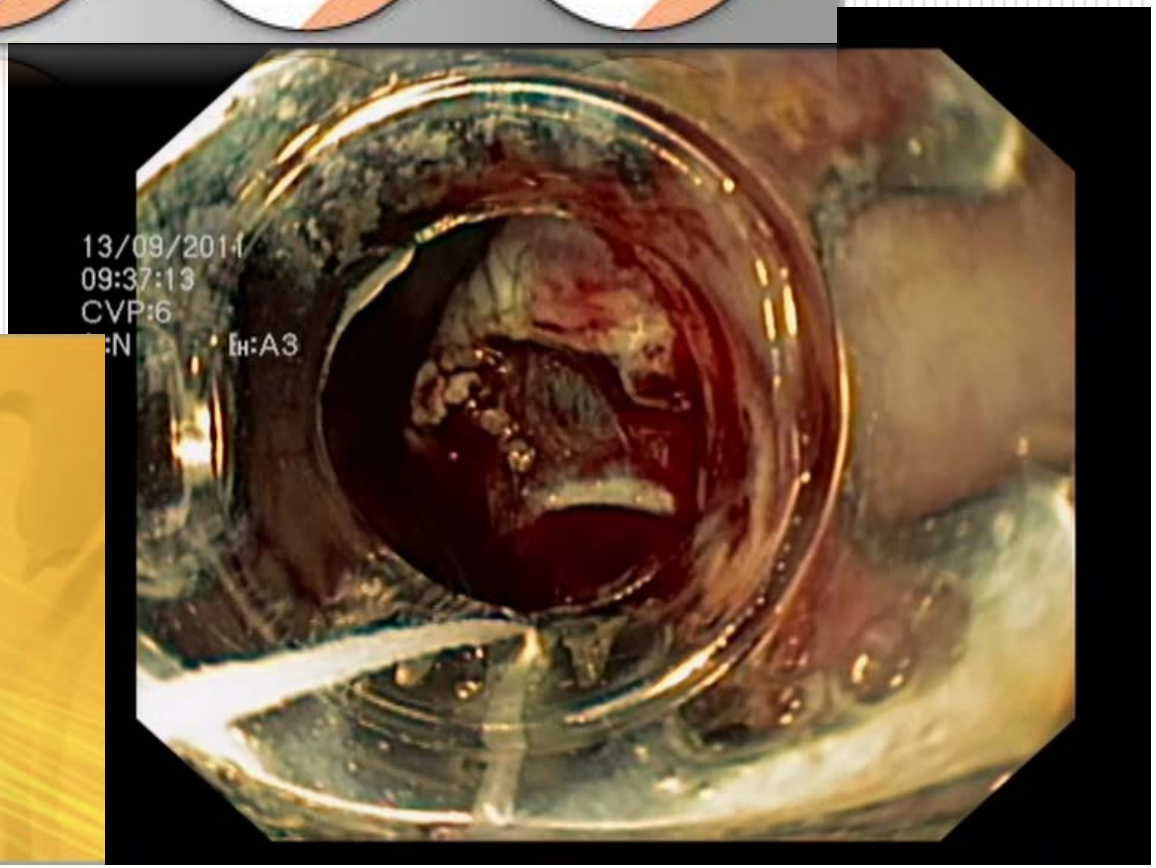

Transparent cap-assisted endoscopic management of foreign bodies in the upper esophagus: A randomized, controlled trial

Shenghong Zhang,

J GastroenterolHepatol2013

Table 3 Comparison in the operation time, visual field clearness, and complications between the two groups

Items	Transparent cap-assisted group ($n = 35$)	Conventional group ($n = 35$)	P
Operation time (min)	2.6	4.1	0.008
Visual clearness, n (%)	34 (97.1%)	9 (25.7%)	< 0.0001
Complications, n (%)			
Local mucosal injury	33 (94.3%)	31 (88.6%)	0.393
Regional mild bleeding	17 (48.6%)	18 (51.5%)	0.811
Sick reaction	11 (31.4%)	7 (20%)	0.246
Mucosal injury during removal	3 (8.6%)	10 (28.6%)	0.027

Divertikelblutung

- bessere Identifizierung der Blutungsquelle durch gezieltes Spülen und Saugen
- Therapie mit Gummibandligatur
- Therapie mit Klip
- sehr effektiv (>85%) und sicher

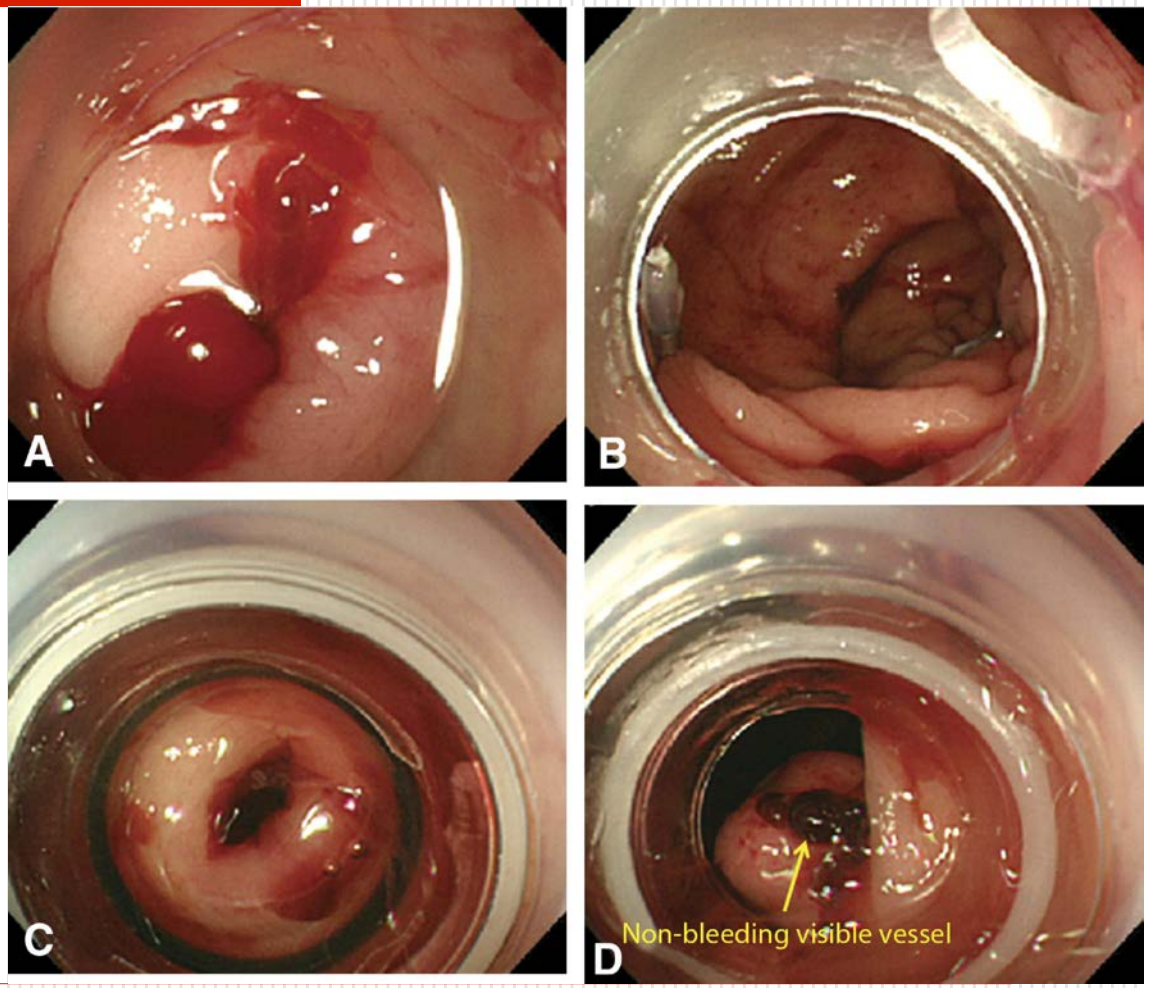

Shibata, Endoscopy 2012, Ishii, GIE2012

Klipapplikation an schwierigen Stellen, z.b. im Bulbus- Corpushinterwand

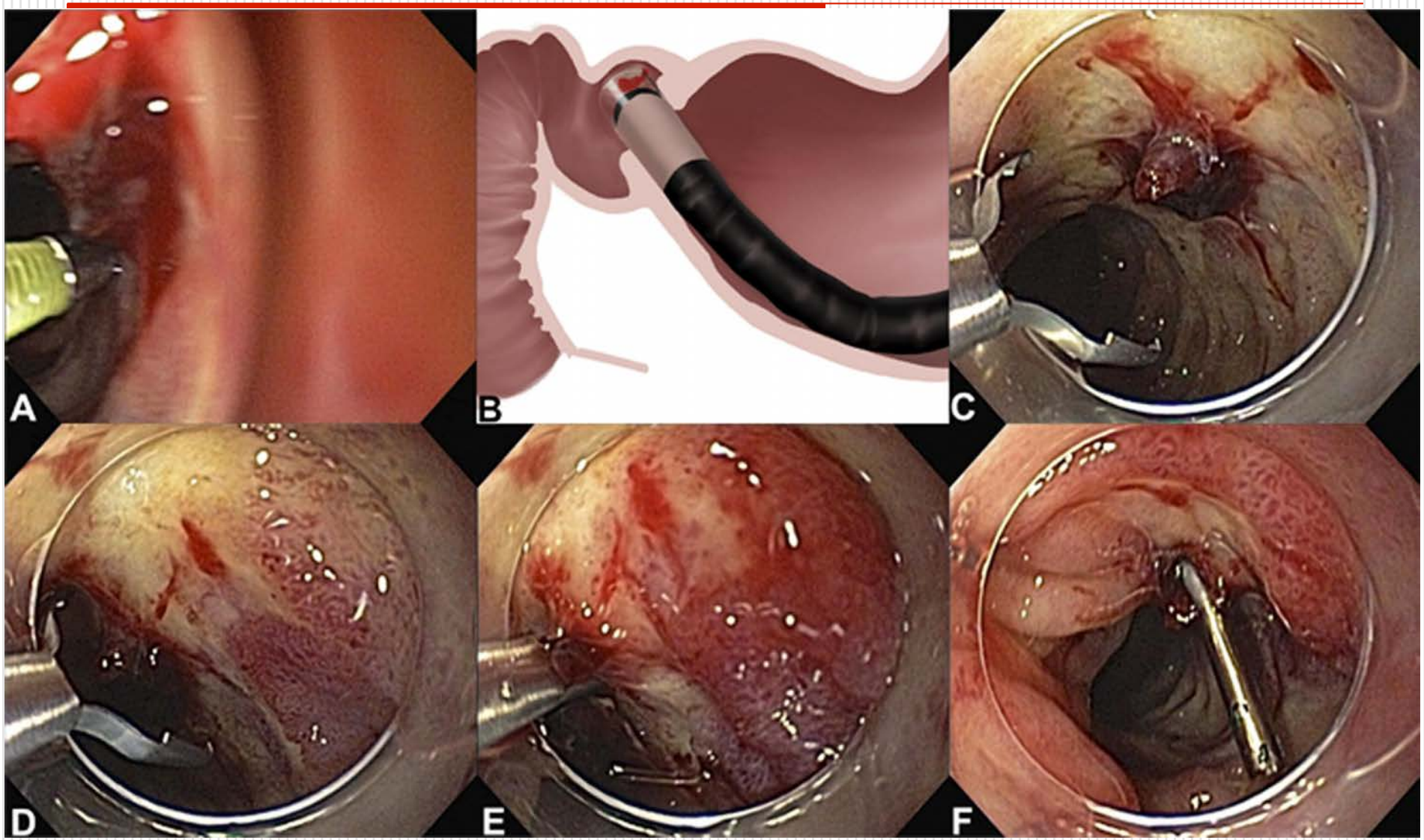

Klippapplikation an schwierigen Stellen, z.b. im Bulbus- Corpushinterwand

Table **2** Location of the ulcer in patients undergoing hemoclipping

	Tot (n =
Antrum	2
Angle	17
Body	36
Posterior wall	20
Lesser curve	14
Anterior wall	2
Greater curve	0
Fundus	2
Carida	6
Duodenum	11

Table **3** Hemostasis rates achieved by hemoclipping, according to Forrest classification of patients' ulcers

	Total (74 patients)		*With cap (18 patients)*		*Without cap (56 patients)*		*P*
	n	*%*	*n*	*%*	*n*	*%*	
Initial hemostasis rate	68/74	91.9	17/18	94.4	51/56	91.1	0.684
Ia (spurting)	9/12	75.0	2/3	66.7	7/9	77.8	0.700
Ib (oozing)	13/14	92.8	3/3	100	10/11	90.9	0.588
IIa (visible vessel)	30/31	96.8	7/7	100	23/24	95.8	0.583
IIb (adherent clots)	16/17	94.1	5/5	100	11/12	91.7	0.506
Rebleeding rate	8/68	11.8	2/17	11.7	6/51	11.8	0.985
Permanent hemostasis rate	71/74	95.9	17/18	94.4	54/56	96.4	0.710

Kim, Endoscopy 2003

ERCP

- bei schwieriger Papille im Divertikel
- zur Blutstillung mit Geradeausoptik nach Papillotomie
- bei veränderter Anatomie: Billroth II, Y-Roux Anastomose mit geradeaus Optik (pädiatrisches Coloskop oder Ballon Enteroskop)

Cap-assisted ERCP in patients with difficult cannulation due to periampullary diverticulum

Myung, Endoscopy 2014

- Case series mit 12 Pat.
- Gastroskop mit Aufsatzkappe
- alle erfolgreich papillotomiert

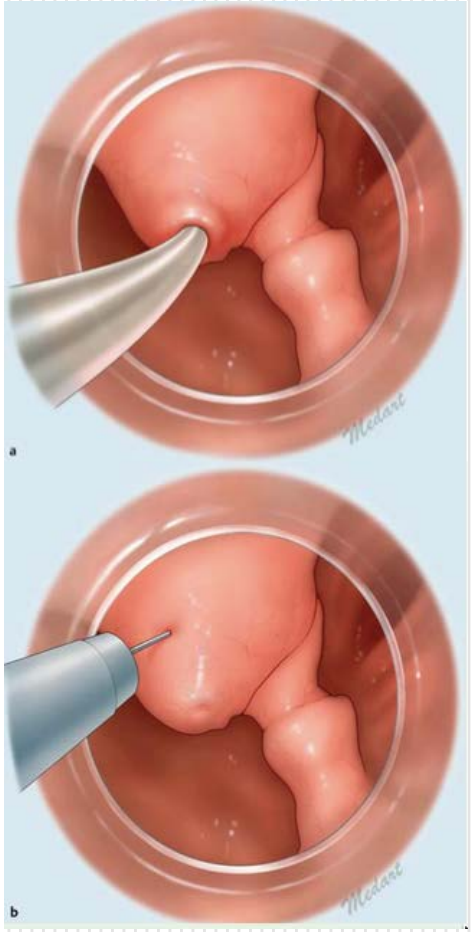

Cap-assisted hemoclip application with forward-viewing endoscope for hemorrhage induced by endoscopic sphincterotomy: a prospective case series study

Liu, BMC Gastroenterology 2015

- prospektive Fallserie mit 10 Pat.
- spritzende Blutung nach Papillotomie
- Gastroskop mit Kappe
  - Kompression der Blutungsstelle
  - Spülung
  - Klippapplikation
- erfolgreich in 9/10

Outcomes of ERCP in Billroth II gastrectomy patients

Park, GIE 2016; 5 Zentren retrospektiv, Geradeausoptik mit Kappe

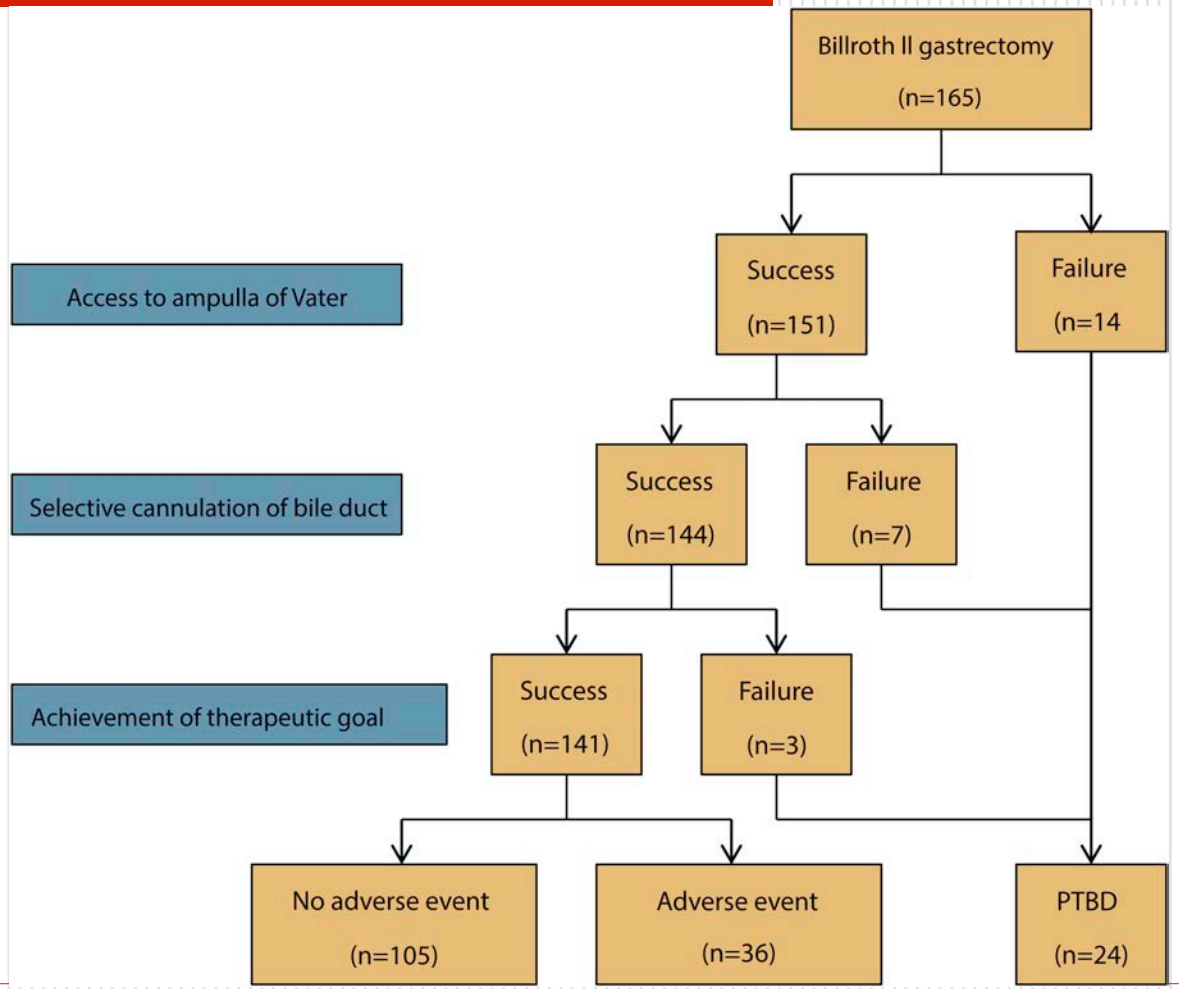

Use of a cap in single-balloon enteroscopy-assisted endoscopic retrograde cholangiography

Trindade, Endoscopy 2015

- 56 Pat. nach Whipple, Hepatikojejunostomie oder Magenbypass mit Y-Roux
- Erfolgsrate 71%
- bei Pat. mit Magenbypass und nativer Papille auch 66%

Diverses:

- Sklerotherapie von Hämorrhoiden
- Zenker Divertikulotomie
- POEM
- submuköses Tunneling

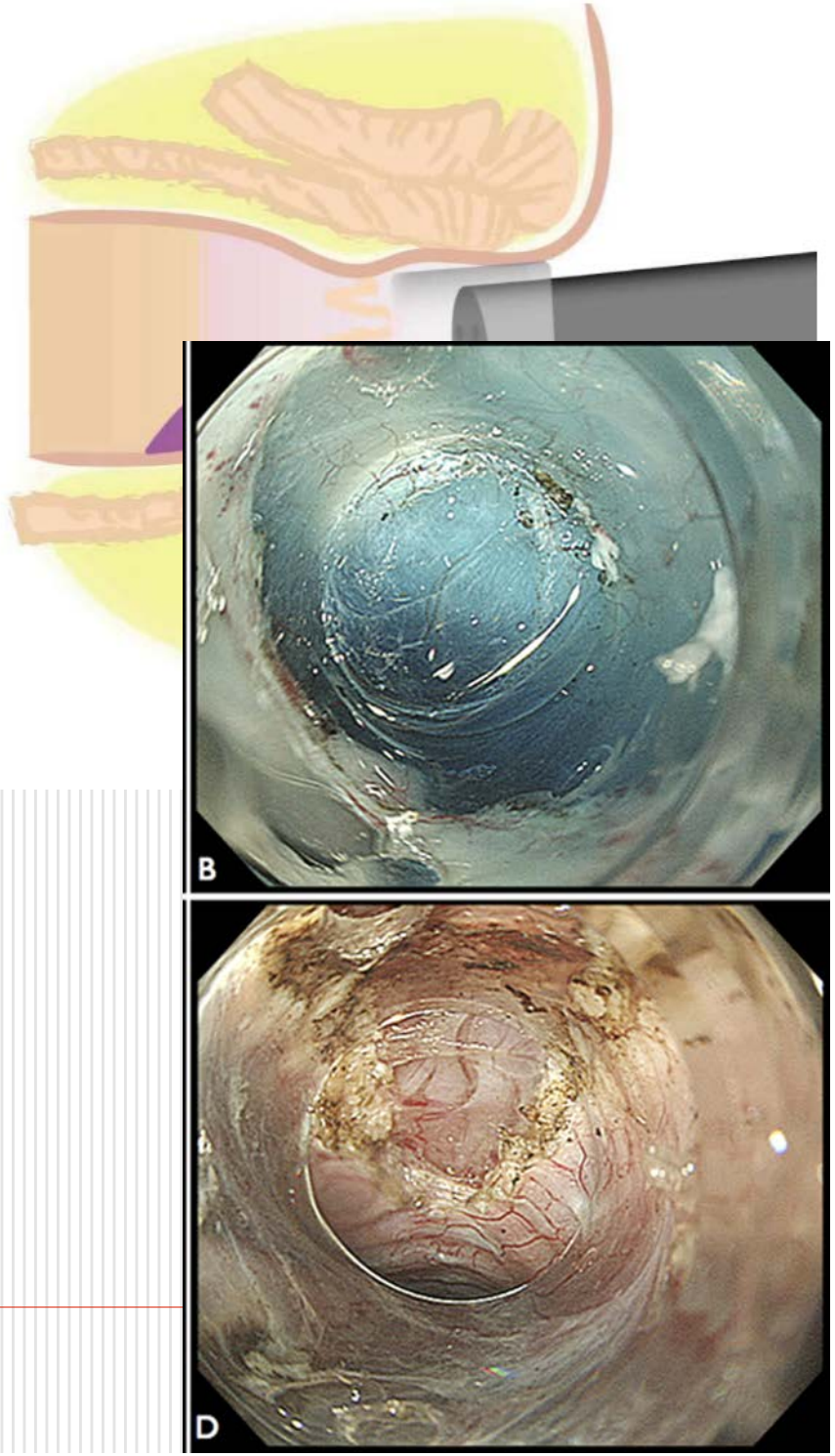

Zusammenfassung

- Wenns eng wird - Ösophagus, Pylorus, Bulbus, Colon, Anus...: an die Kappe denken
- wenns schwierig wird – ERCP, Klip, Perforation, POEM, ESD...: an die Kappe denken
- wenns blutet – Varizen, Ulcus, Divertikel...: an die Kappe denken

Chapeau!

pour votre attention!

aber

Kappe auf!

für eine erfolgreiche Endoskopie!